Lane Medical Library

Aus der II. Medizinischen Klinik der Königlichen Charité.
Direktor Geh. Rat Prof. Dr. Kraus.

Urinsediment bei Dunkelfeldbeleuchtung.

INAUGURAL-DISSERTATION

ZUR ERLANGUNG DER

MEDIZINISCHEN DOKTORWÜRDE

AN DER

FRIEDRICH-WILHELMS-UNIVERSITÄT

ZU BERLIN.

VON

Felix Lackner
aus Bartenstein (Ostpr.)
Unterarzt beim Inf. Rgt. Prinz Moritz von Anhalt-Dessau (5. Pomm.) Nr 42.

Tag der Promotion: 12. November 1910.

Berlin 1910
Emil Ebering
Mittelstraße 39.

Gedruckt mit Genehmigung

der

Medizinischen Fakultät der Universität Berlin.

Referent: Prof. Dr. **Kraus.**

Meiner lieben Mutter

Die mikroskopische Diagnostik ungefärbter Präparate (z. B. des Blutes, der Urinsedimente) wird keineswegs durch die Untersuchung mit geradlinigen Strahlen, wie bei unsern gebräuchlichen Mikroskopen, erschöpft, vielmehr hat schon im Jahre 1837 der Engländer Read eine Methode zur Erzielung einer sog. Dunkelfeldbeleuchtung im Mikroskop angegeben, die allerdings erst in letzter Zeit eine größere Bedeutung zur Erkennung ultramikroskopischer Teile erlangt hat. Auch die Klinik hat sich mit Erfolg dieser Methode bedient; so ist z. B. die Beobachtung der lebenden Spirochaete pallida im Dunkelfeld gelungen, ja ihre Sichtbarkeit ist hier größer als im gefärbten Präparat. Dann hat man auch das Dunkelfeld bei der mikroskopischen Untersuchung des Blutes, z. B. zur Feststellung der sog. Steatoconien benutzt, man hat ferner das Verhalten der weißen Blutkörperchen hinsichtlich der Granulationen und der Kerne am lebenden Objekt studieren können und ist so zu weitgehenderen neuen Beobachtungen gekommen, so daß man sagen darf, das Verfahren der Dunkelfeldbeleuchtung gehört

schon heute in den Rahmen der klinischen Untersuchungsmethoden.

Man hat nun auch das Dunkelfeld zum Studium des Urinsediments angewandt (Posner), und wir haben es uns zur Aufgabe gemacht, den klinischen Wert des Verfahrens für die Urinsedimente hier zu prüfen.

Das Prinzip der Dunkelfeldbeleuchtung beruht bei allen Apparaten darauf, daß man auf dunklem Grunde kleinste Teilchen eines Präparates hell aufleuchten läßt. Das Präparat wird nicht wie bei gewöhnlicher Beleuchtung im durchfallenden Licht betrachtet, sondern die durchfallenden Strahlen werden abgeblendet und nur schräg auffallende gelangen zu dem Objekt, von denen nur die ins Auge gelangen, die von den kleinsten Teilchen des Präparates so gebrochen werden.

Diese Art der Dunkelfelderzeugung findet wenigstens bei den jetzt hauptsächlich im Gebrauch stehenden Apparaten statt, dem Spiegelkondensor, einem schon alten Apparat von Stephenson (1879), modernisiert im Spiegelkondensor (Plattenkondensor) von Reichert-Wien (Fig. 1) und dem Paraboloidkondensor von Siedentopf (von Carl Zeiss-Jena hergestellt). Der Unterschied beider beruht in der Strahlenführung, die im Spiegelkondensor eine kompliziertere ist. Der Strahlengang im Paraboloid ist aus Figur 2 (S. 8) ersichtlich. Die beleuchtenden Strahlen sind ausgezogen, die im

Fig. 1
Plattenkondensor F (für jedes Mikroskop passend).



Nat. Grösse.

Fig. 2

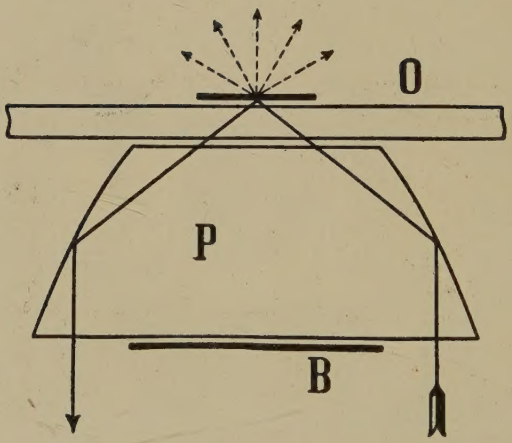

Strahlengang im Paraboloidkondensor.

Objekt abgebeugten gestrichelt. P. ist ein plankonvexer Glaskörper, dessen konvexe Krümmung ein Rotationsparaboloid darstellt. B ist die Zentralblende, welche Strahlen von der Apertur O bis 1,1 abhält. In der Oberfläche des Objektträgers O liegt der Fokus des Paraboloids. I ist die Immersionsschicht zwischen Paraboloidkondensor und Objektträger. Beim Paraboloidkondensor treten wie bei der einfachen Methode der Abblendung im Immersionskondensor infolge der ringförmigen Seitenbeleuchtung farbige Beugungssäume im Bilde vollkommen zurück. Sie erscheinen nur bei exzentrischer Beleuchtung, wenn dadurch einzelne Teile des beleuchtenden Ringes ausgeschaltet werden. Die Paraboloidkondensoren werden mit ihrer Fassung auf Schiebrohre mit Irisblende geschraubt und passen so ohne weiteres an jedem Mikroskope mit Kondensorschiebhülse normaler Weite.

Der Strahlengang des Spiegelkondensors von Reichert ist aus untenstehender Figur 3 zu ersehen. Der Spiegelkondensor ist in einer Platte (vgl. Fig. 1) befestigt (Plattenkondensor). Nachdem der etwa vorhandene gewöhnliche Kondensor oder die Zylinderblende vom Mikroskop entfernt bezw. ausgeklappt ist, wird der Plattenkondensor auf den Mikroskoptisch gelegt und mit Hilfe der an jedem Instrument vorhandenen Präparatklemmen darauf befestigt. Sodann wird er derart zentriert, daß unter Verwendung eines schwachen

Fig. 3

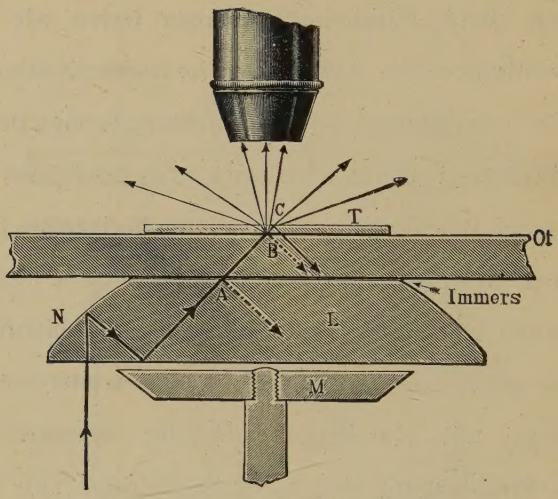

L = Linse O = Objektträger T = Deckglas M = Blende
Immers. = Immersion.

Fig. 4
Spiegelkondensor



Objektivs (Nr. 3) und Okulares (Nr. 2) ein mit dem Diamanten auf seiner Oberfläche eingeritzter Kreis in der Mitte des Gesichtsfeldes zu stehen kommt. Hierauf können die Untersuchungen in der gewöhnlichen Weise, aber mit Objektträgern von nur 1 mm Dicke beginnen. Auf peinlichste Sauberkeit des Materials und möglichst dünne Schicht des zu untersuchenden Urinsediments ist zu achten. Beide Firmen haben auch verschiedene Wechselkondensoren (Fig. 5) hergestellt, mit deren Hilfe man, ohne das Präparat auf dem Objekttisch zu verschieben durch Aus- und Einklappen eines gewöhnlichen oder Dunkelfeldkondensors beliebig gewöhnliche Beleuchtung und Dunkelfeldbeleuchtung benutzen kann.

Wir verwandten nun zum Studium der Urinsedimente einen Spiegelkondensor der Firma Reichert-Wien. Als Beleuchtungsquelle diente eine Nernstlampe mit drei Beleuchtungskörpern, wie sie von dieser Firma besonders empfohlen wird. Zur Aufhebung der großen Wärmestrahlung wurden Wasserbäder eingeschaltet.

Was nun die Urinsedimente anbelangt, die wir zur Untersuchung verwandten, so handelte es sich um die Sedimente von normalen Harnen, ferner solchen mit Cystitis, Pyelitis, Nephritis, und zwar sowohl hämorrhagischen wie sonstigen akuten und chronischen Formen. Die Urinsedimente wurden

Fig. 5

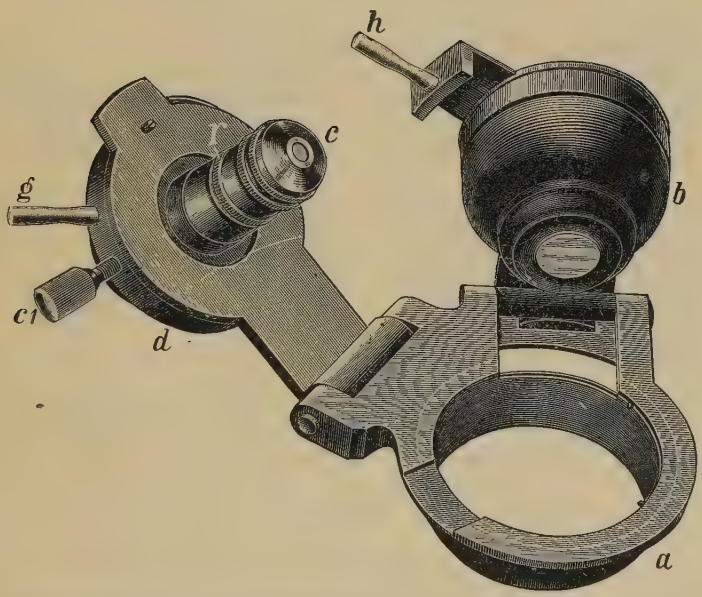

Wechselkondensor mit Specialobjektiv für Dunkelfeldbeleuchtung nach Siedentopf. (Zeiss-Jena.)

in üblicher Weise aus den Harnen frisch durch Zentrifugieren gewonnen.

Sowohl die organisierten (morphologischen Elemente), wie die nicht organischen Urinsedimente geben nun im Dunkelfeld außerordentlich schöne Bilder.

Die roten Blutkörperchen zeigen die typischen Dellen- oder Stechapfelkonturen oft mit rötlich, in der Mitte grünschimmerndem Ton. Durch Hämolyse zu Blutschatten gewordene rote Blutkörperchen sind im Dunkelfeld ganz besonders leicht am Aufleuchten der Konturen zu erkennen. Eine Verwechselung der roten Blutkörperchen erscheint kaum möglich.

Bedeutend wichtiger ist für das Studium der weißen Blutkörperchen und der Zellen des Eiters die Dunkelfeldbeleuchtung. A. Neumann hat besonders darauf hingewiesen. Leukozyten erscheinen im Dunkelfeld als hellglänzende meist kreisrunde Körnchenmassen, in deren Mitte sich die vielgestaltigen dunklen Kerne befinden, die oft wie mit einem Locheisen ausgehauen aussehen (C. Posner).

Wenn das Sediment noch frisch ist, zeigen die glänzenden Körnchenmassen starke Flimmerung, ähnlich der Brownschen Molekularbewegung, aber nicht mit dieser zu identifizieren (Brugsch-Schilling). Um diese glänzenden Körnchenmassen oder diese meist zu einem Kreise ergänzend

Fig. 6



Leukocyten mit verschiedenen Kernformen, teils mit Ektoplasma (hellem Hof) und Flimmerbewegung (punktierte Stellen).

zieht sich ein durchsichtiger Hof, hier schwarz erscheinend, der nach außen nur durch eine feine, hellschimmernde Linie abgegrenzt wird. Diesen Hof nennt man Ektoplasma im Gegensatz zu der Endoplasma heißenden Körnchenmasse. Die Granulationen (Körnchenmassen) zeigen verschiedenen Glanz und verschiedene Körnung; die der neutrophilen sind viel lichtschwacher als die der eosinophilen.

Das verschiedenartige Vorhalten der Granulis im Protoplasma kann nach Schilling differenzialdiagnostisch verwertet werden. Schilling unterscheidet lebende Leukozyten, d. h. solche mit sehr lebhaften Flimmerbewegungen, von solchen ohne Flimmerbewegung. Nach Schilling sind gerade bei Pyelonephritis resp. Nephritis purulenta im Urin große Mengen von flimmernden Leukozyten, während bei chronischer Nephritis und Cystitis nur wenige Leukozyten mit starker Flimmerung zu finden sind, was seinen Grund darin hat, daß die Leukozyten im alkalischen Harn (wie dieser meist bei Cystitis chronica ist) und ebenso bei Durchwanderung durch die verdickte Blasenwand bei chronischer Cystitis schwer geschädigt oder abgetötet werden, während sie bei eitrigen Prozessen in den Nieren schnell und lebend aus den eitrigen Herden in den Urin gelangen.

Auch Einschlüsse fettiger Art in den Leukozyten sind

z. B. im Sekret bei Prostatitis ohne weiteres zu erkennen (C. Posner).

Ist schon selbst bei großen Kernformen und bei durch Druck oder Degeneration veränderten Leukozyten der Unterschied dieser von verfetteten kleinen Epithelien bei gewöhnlicher mikroskopischer Beleuchtung manchmal nicht groß, so orientiert uns ein Blick in das Dunkelfeld völlig über Epithelien und Leukozyten, wie aus folgendem hervorgeht. Man kann am Leukozyten im Dunkelfeld in hervorragender Weise das Verhalten des Kernes verfolgen, was uns gegenüber den Epithelien einen Vorsprung bedeutet.

Nach Weidenreich kann man an den Leukozyten zweierlei Formen unterscheiden, die allerdings durch Uebergänge verbunden sind, nämlich 1. kompakte, 2. gelappte Kerne. Die ersteren sind im allgemeinen nieren- bis hufeisenförmig; die Kernmasse bildet ein einheitliches Ganzes und erscheint bei der extremsten Form sehr stark in die Länge gezogen, wobei es nie zu fadenartigen Ausziehungen der Masse kommt. Aber auch kompakte Kerne können spiral-, S- oder schleifenförmig gewunden sein.

Die gelappten Kerne bestehen aus bis fünf ungleich großen und ungleich geformten durch kürzere oder längere Fäden mit einander verbundenen Teilstücken, die in drei-,

bezw. viererlei Art angeordnet sein können, und zwar hufeisenförmig, S-förmig, schleifenförmig, ev. auch spiralig.

Der sog. polynukleäre Kern der neutrophilen Leukozyten ist in neuerer Zeit allgemein nur als ein polymorpher anerkannt worden, d. h. die einzelnen Segmente oder Kernteile sind durch feine Fäden (= Kernbrücken, Untergrundverbindungen) verbunden, deren Fehlen wohl nur durch mangelhafte Färbung, schwere Degeneration (Eiter) oder artefiziell zu erklären ist (v. Ebner, Türk, Gravitz, Sternberg, Pappenheim, Schleip und viele andere).

Nach Brugsch und Schilling kann von einer Konstanz der Form der Segmente nicht die Rede sein und besteht zwischen „Kernfäden" und „Kernbrücken" ein Unterschied: während der amöboiden Bewegung des Protoplasmas zerfällt jedes größere Segment immer wieder in kleinere, konform mit der lokomotorischen Veränderung der Leukozyten, diese kleineren Segmente bleiben durch manchmal recht dünne Ausziehungen, die „Brücken" der Kernsubstanz, verbunden, bei der nächsten Gelegenheit verschmelzen sie durch diese Brücken wieder zu einem soliden Kernsegment, wie es vorher bestand.

Außer diesen Brücken ist an immer der gleichen Stelle des Kernes ein fadenartiger Teil, der „Kernfaden", zu beobachten. Das Charakteristische dieser Kernfäden liegt

Fig. 7

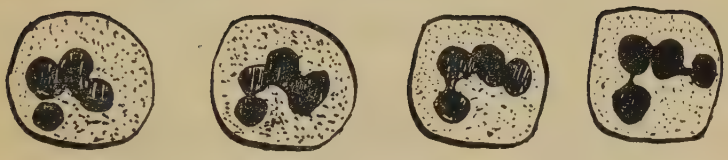

Dieselbe Zelle in verschiedenen Stadien ihrer Kernformen.

darin, daß durch sie niemals eine Verschmelzung der Segmente eintritt. Der Unterschied zwischen Brücke und Faden kann nur durch längere genaue Beobachtung erkannt werden, und zwar sind dann „echte Segmente“ die Kernteile, die durch Fäden getrennt sind, und „Pseudosegmente“ die durch Brücken getrennten. Aus Brücken können nach sehr langer Beobachtung manchmal Fäden werden, niemals aus Fäden Brücken (Brugsch, Schilling).

Oft findet man im Urinsediment, z. B. bei akuter Pyelitis und Cystitis auf gonorrhoischer Basis, ausgiebige amöboide Bewegung des Plasmas, und zwar hauptsächlich des Ektoplasmas. Nebenstehende Figur 8 zeigt eine solche Zelle in den verschiedenen Stadien ihrer Bewegung. Ein lang ausgezogener Ektoplasmastreifen strebt in schlangenartiger Bewegung nach einer Kokkenkette. Auf dem Ektoplasmastreifen sah ich einzelne sehr lebhaft flimmernde Granulis.

Das letzte Bild dieser Eiterzelle zeigt diese in unbeweglichem abgestorbenem Stadium, das erste Stadium ist zwanzig Minuten früher aufgezeichnet.

Andere Zellen zeigen wieder nur Aus- und Einziehungen nach einer Seite hin, und zwar ist das dann auch oft nur das Ektoplasma, das diese Bewegungen, Aus- und Einziehungen, unter starkem Flimmern der Granulis ausführt.

Um lebende Leukozyten zu beobachten, ist es natürlich

Fig. 8

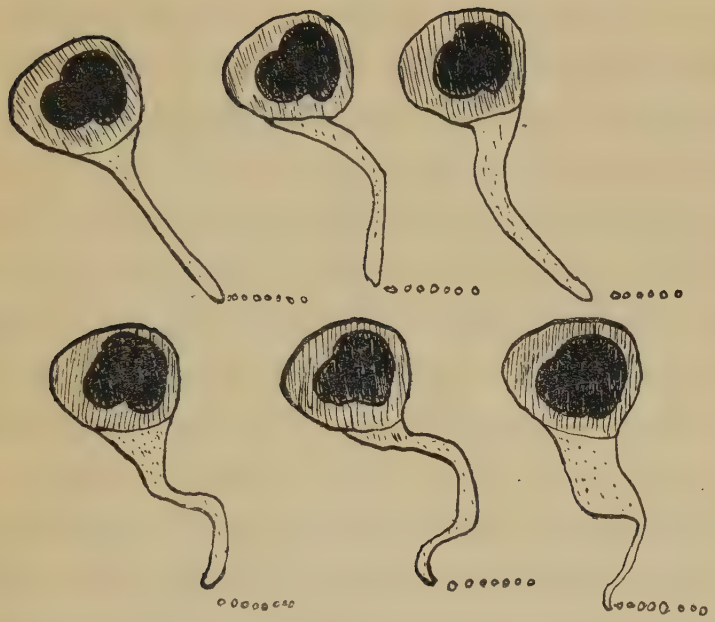

Verschiedene Stadien derselben Eiterzelle mit amöboider Bewegung des Ektoplasma, in diesem starke Flimmerung. An der Spitze des Ektoplasma Bakterien.

nötig, frischen Urin zu untersuchen, wenn auch oft noch viele Stunden später Bewegungsvorgänge an den Zellen beobachtet werden können. Hier hat die Dunkelfeldbeleuchtung vor der gewöhnlichen unbestritten den Vorzug.

Es soll auch noch erwähnt werden, daß bei der Erforschung der Leukozyten in Blutpräparaten zwar die Färbemethoden ausgezeichnete Dienste leisten, während hingegen das Urinsediment wegen der meist vorhandenen Eiweißniederschläge bei der Färbung sehr schlechte Bilder zeigt.

Die Lymphozyten erscheinen im Dunkelfeld in ganz charakteristischer Weise. Die großen Kerne sind meist ebenso dunkel wie der dunkle Hintergrund, und nur die Konturen des Kernes sowie der Zelle selbst treten deutlich hervor.

Gegenüber den Leukozyten ist bei den Epithelien der Kern im Dunkelfeld meist heller als das Plasma, nur bei den verhornten Plattenepithelien ist er dunkler. Indessen ist schon wegen der Größendifferenz eine Verwechselung mit Leukozyten ausgeschlossen. Sonst heben sich auch die Epithelzellen matt glänzend von dem tief dunklen Grunde ab. Nach C. Posner erscheint der Zelleib nach Alter und Herkunft verschieden stark granuliert. Die Epithelien der Harnröhre und Blase sind zart durchscheinend, in den Epithelzellen der

Prostata sieht man sehr gut die Lecithinkügelchen (C. Posner), in den Nierenepithelien oft Fettkörnchen.

Viel deutlicher und eindrucksvoller als bei gewöhnlicher Beleuchtung zeigen sich im Dunkelfeld die Harnzylinder. Leicht zu unterscheiden sind die granulierten von den hyalinen Zylindern, Ein- und Auflagerungen feinster Fettkörnchen, die Auflagerungen von Leukozyten, Erythrozyten und Epithelien sind unschwer zu erkennen.

Ebenso schön treten hervor Zylindroide, Zylinderbildungen aus organisierten Sedimenten, sowie die stark lichtbrechenden Külzschen Zylinder (vor dem Koma diabeticum anzutreffen).

Bei der Diagnose von Bakterien sind Färbemethoden vorzuziehen, Gonokokken in Eiterkörperchen kann man nach Saar dadurch im Dunkelfeld zur Ansicht bringen, daß man sie vorher mit verdünnter Methylenblaulösung behandelt, es erscheinen dann die Gonokokken in der Komplementärfarbe gelb gefärbt.

Bei Betrachtung der nicht organischen Sedimente fallen besonders die prächtigen Bilder der kristallinischen Körper in die Augen.

Die amorphen Harnsäurekörnchen werden als hellleuchtende Punkte gesehen, wahrhaft schön erscheinen die

Harnsäurekristalle in ihrer Wetzstein-, Dumbells- und Prismenform mit dem Goldglanz eines Topases, der sich von dem tiefschwarzen Grunde wie von einem Sammetkissen abhebt (C. Posner); ferner die Stechapfelformen der harnsauren Ammonkristalle, die wetzsteinförmigen Xanthinkristalle, die tetragonalen Oktaeder des oxalsauren Kalks usw. Sie alle geben den durch gewöhnliche Beleuchtung erzielten nicht zu vergleichende Bilder.

Mit komplizierteren Dunkelfeldapparaten, bei denen vor allem eine größere Lichtquelle (z. B. starke elektrische Bogenlampe) nötig ist, kann man auch sehr gute photographische Bilder von Urinsedimenten herstellen, die sich zu Demonstrationszwecken ausgezeichnet eignen.

Wenn wir nun über den Wert der Dunkelfelduntersuchung von Urinsedimenten zusammenfassend urteilen sollen, so müssen wir sagen, daß die Methode natürlich keineswegs die gewöhnliche mikroskopische Urinuntersuchung ersetzen soll; sie ergänzt sie indessen in zweckmäßigster Weise. So kann schon z. B. die einfache mikroskopische Dunkelfeldbetrachtung eines Cystitissedimentes oder eines solchen einer Pyonephrose durch den Nachweis lebender Leukozyten oder durch den Nachweis vieler abgestorbener, schwer degenerierter Formen einen guten An-

haltspunkt für die Diagnose abgeben. Die Unterscheidung von Epithelien der Nieren und Leukozyten, die durch das gewöhnliche mikroskopische Untersuchungsverfahren zum mindesten in einem großen Teil der Fälle unsicher ist, kann durch das Dunkelfeld vor allem in bequemer, einfacher und sicherer Weise getroffen werden. Man kann für die nephritischen Urinsedimente daher mit einer gewissen Sicherheit angeben, ob sich in dem Sediment mehr die Charakteristika einer Exsudation (Leukozyten) finden oder die der Degeneration (veränderte Epithelien). Diese Unterscheidung war bisher nur dann möglich, wenn der Nachweis schwer verfetteter Epithelien in größerer Menge zu führen war. Das Dunkelfeld zeigt uns auch mit Sicherheit Epithelien im Beginn ihrer plasmatischen Dekomposition, sie zeigt sie im ersten Stadium der Verfettung. Und hierin liegt der Vorteil, der Vorzug der Methode. Nicht daß wir auch Dinge sehen, die wir mit gewöhnlichen mikroskopischen Untersuchungsmethoden unserem Auge zugänglich machen können, sondern daß wir Details sehen, die wir sonst nicht sehen können, also Details der Kernstriktur und der Protoplasmastruktur. Darum erweitert entschieden das Dunkelfeld unsere diagnostischen Fähigkeiten der Sedimentuntersuchung eines nephritischen Harnes oder eines pyelitischen bezw. eines

cystitischen Harnes. Zylinder im Harn zu sehen oder nicht organisierte Sedimente, dazu bedarf es allerdings keines Dunkelfeldes.

Zum Schluß meiner Arbeit ist es mir eine angenehme Pflicht, Herrn Geheimen Medizinalrat Prof. Dr. Kraus und Herrn Prof. Dr. Brugsch für die Anregung zu dieser Arbeit und für die gütige Unterstützung bei derselben meinen gehorsamsten Dank auszusprechen.

Literatur.

C. Reichert, Neuer Spiegelkondensor zur Sichtbarmachung ultramikroskopischer Teilchen. Vierteljahrsberichte des Wiener Vereins zur Förderung des chemischen und physikalischen Unterrichts, Band XI, 4.

O. Siedentopf, Paraboloidkondensor, eine neue Methode für Dunkelfeldbeleuchtung usw. Zeitschrift für wissenschaftliche Mikroskopie und mikroskopische Technik, Band XXIV, 1907.

Brugsch-Schilling, Kernform der lebenden neutrophilen Leukocyten beim Menschen. Folia haematologica, Band IV, 1908.

C. Posner, Die Verwendbarkeit der Dunkelfeldbeleuchtung in der klinischen Mikroskopie. Berliner klinische Wochenschrift 1908.

Saar, Ueber Verwendung des Dunkelfelds zur Untersuchung des Harnsediments. Berliner klinische Wochenschrift 1908.

A. Dietrich, Bedeutung der Dunkelfeldbeleuchtung für Blutuntersuchungen. Berliner klinische Wochenschrift 1908.

Lebenslauf.

Verfasser dieser Arbeit, Otto Felix Lackner, evangelischer Konfession, wurde am 12. März 1886 zu Bartenstein (Ostpr.) als Sohn des verstorbenen Gymnasialprofessors Eugen Lackner geboren. Seine Vorbildung erlangte er auf dem Gymnasium zu Bartenstein (Ostpr.), wo er Ostern 1904 das Reifezeugnis erwarb.

Ostern 1904 wurde er als Studierender in die Kaiser Wilhelms-Akademie aufgenommen. Vom 1. April bis zum 30. September 1904 genügte er seiner Dienstpflicht mit der Waffe bei der 12. Kompagnie des Garde-Füsilier-Regiments. S.-S. 1906 bestand er die ärztliche Vorprüfung, wurde am 1. März 1909 zum Unterarzt beim Infanterie-Regiment Prinz Moritz von Anhalt-Dessau (5. Pommerschen) Nr. 42 ernannt und gleichzeitig zum Königlichen Charité-Krankenhause, Berlin, für ein Jahr kommandiert.

Während seiner Studienzeit besuchte er die Vorlesungen, Kliniken, Kurse folgender Herren:

Bier, Bockenheimer, Brieger, Bumm, Claisen, Drude, Fischer, Engelmann, Engler, Ewald, Fränkel, Frey, Gabriel, Hertwig, Heubner, Hildebrand, His, Hoffmann, Kraus, Lasson, Lesser, von Leyden, Liebreich, von Michel, von Olshausen, Orth, Pagel, Passow, Posner, Rubner, Schulz, Schulze, Schwendener, Sonnenburg, Straßmann, Thierfelder, Virchow, Waldeyer, Warburg, Williger, Ziehen.

In dem Königlichen Charité-Krankenhause war er als Unterarzt tätig auf der Infektionsabteilung der Kinder-Klinik (Geh. Rat Prof. Dr. Heubner), der II. Medizinischen Klinik (Geh. Rat Prof. Dr. Kraus), auf dem Kreißsaal der Frauenklinik (Geh. Rat Prof. Dr. Bumm), auf der Chirurgischen Klinik (Geh. Rat Prof. Dr. Hildebrand).

Allen diesen Herren, seinen hochverehrten Lehrern, spricht der Verfasser hiermit seinen ehrerbietigsten Dank aus.